

POŠKODBE PLJUČ V POVEZAVI S KAJENJEM ELEKTRONSKIH CIGARET

Katja Adamič, dr.med. spec. pnevmologije

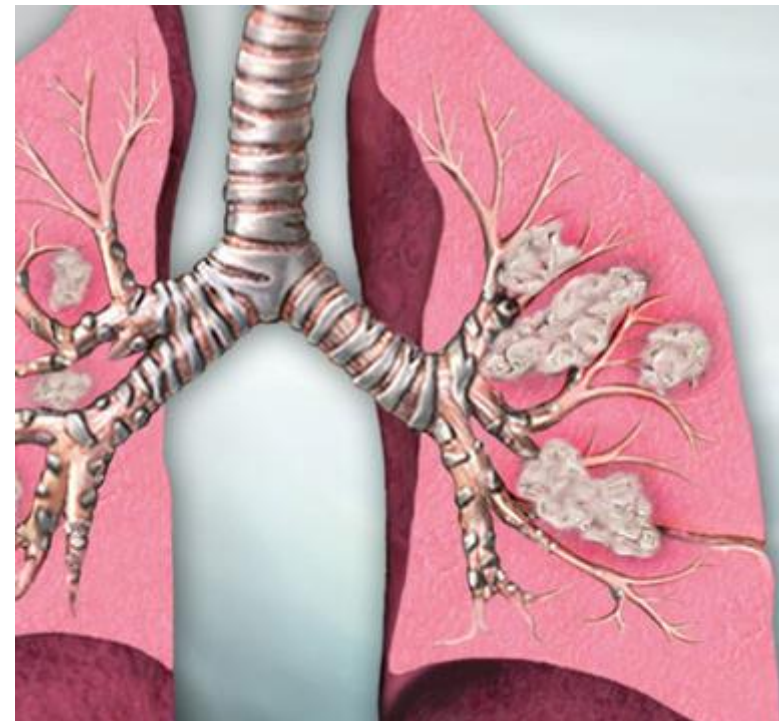
Univerzitetna klinika za pljučne bolezni in alergijo Golnik



KAJENJE

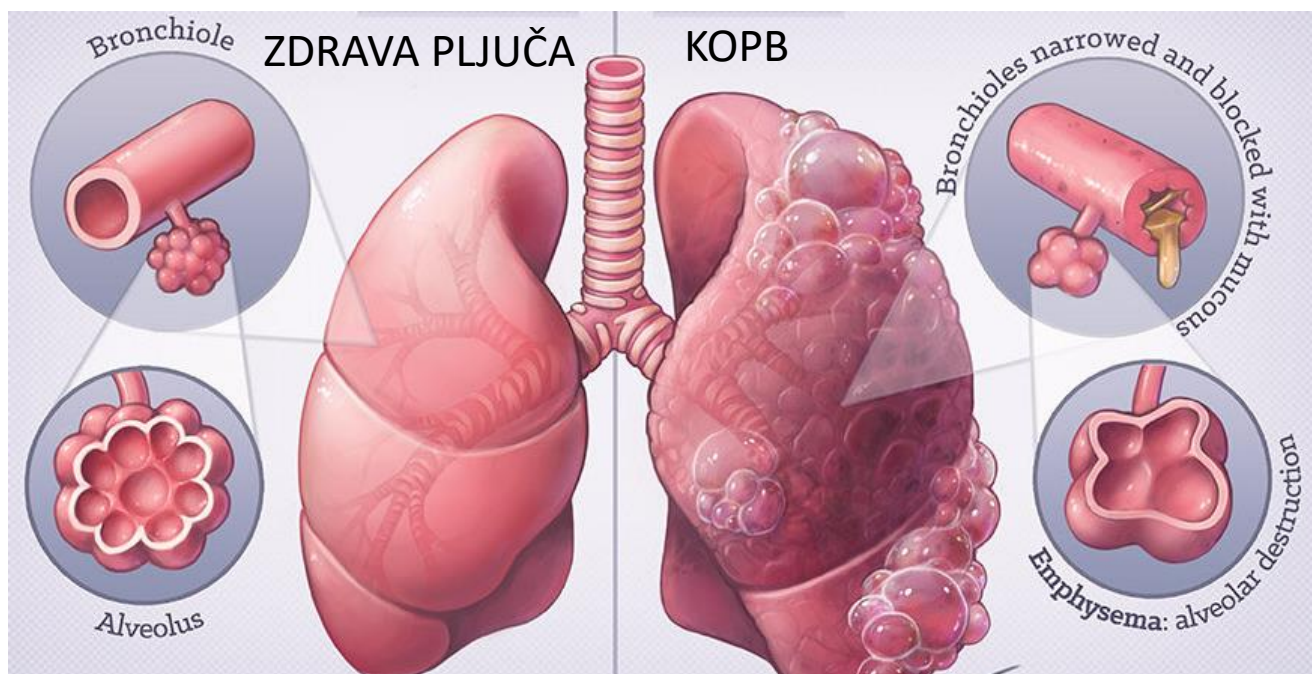


PLJUČNI RAK



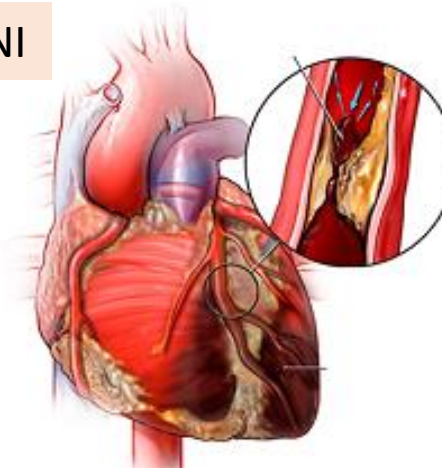
www.mountsinai.org

KOPB – kronična obstruktivna pljučna bolezen



COPD Medical Illustration by Dr Ciléin Kearns

KARDIOVASKULARNE BOLEZNI



<https://drvarsha.com>

ELEKTRONSKE CIGARETE in POŠKODBA PLJUČ

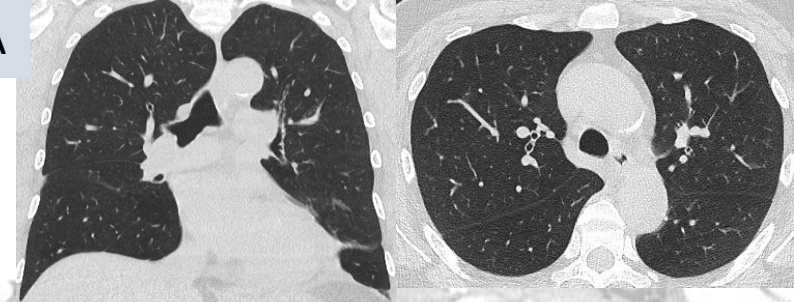
- Elektronske cigarete in podobni pripravki, ki so bili predlagani kot varnejša alternativa kajenju, so zdravju škodljivi.
- Zaradi številnih resnih zapletov, vključno s smrtnimi primeri, je zanimanje javnosti za razumevanje bolezni, povezanih z uporabo elektronskih cigaret ali izdelkov za uparjanje vedno večje.
- POŠKODBE PLJUČ V POVEZAVI S KAJENJEM ELEKTRONSKIH CIGARET imajo običajno nespecifično klinično sliko, za katero je značilna kombinacija simptomov dihal (bolečina v prsih, kašelj, dispneja, hemoptize), prebavil (bruhanje, bolečina v trebuhu, napenjanje, diareja) in splošnih simptomov (utrujenost, vročina, bolečine v mišicah).

ELEKTRONSKE CIGARETE in POŠKODBA PLJUČ

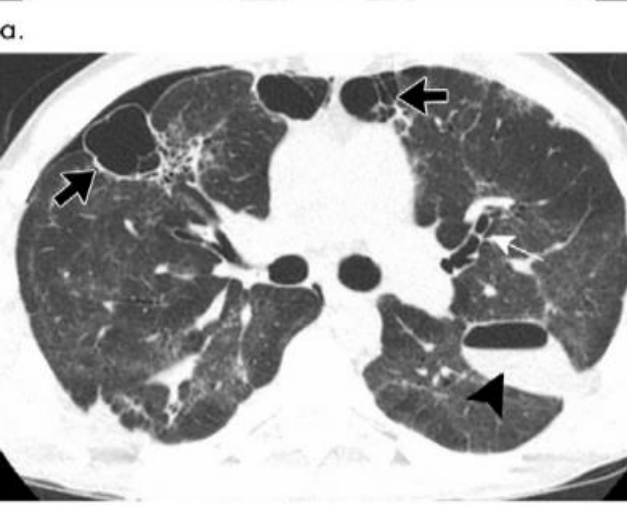
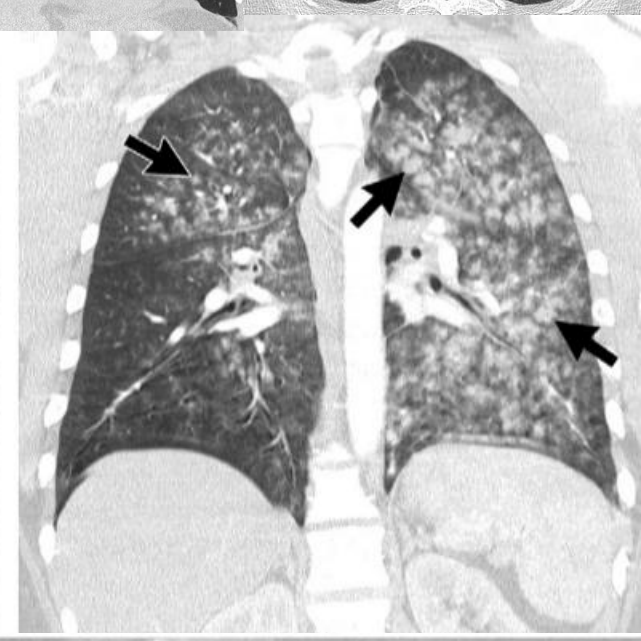
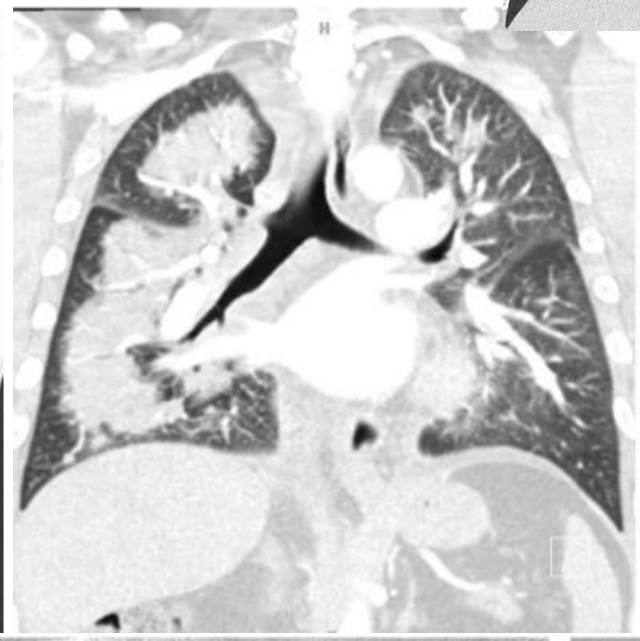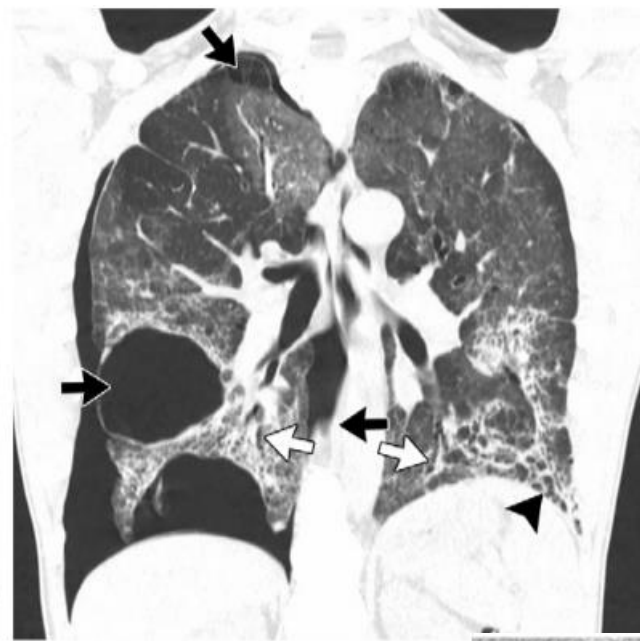
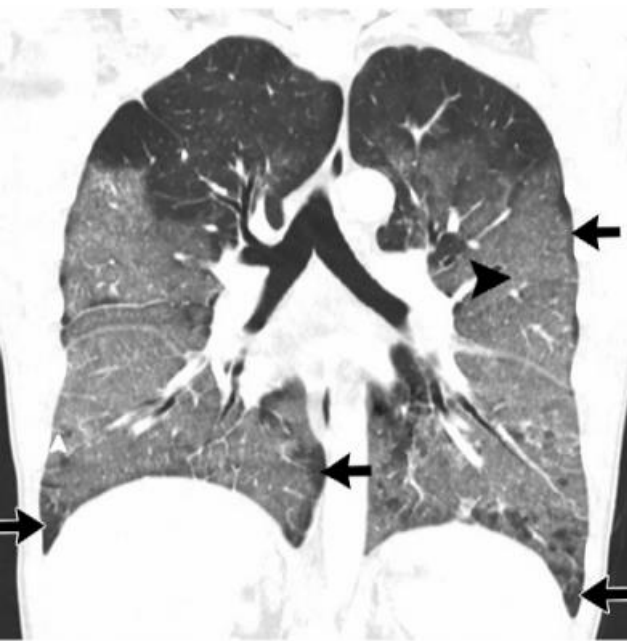
- Bolnik mora v anamnezi navesti vdihavanje elektronskih cigaret v zadnjih 90 dneh, druge etiologije pljučnih bolezni morajo biti izključene, slikovni izvidi pljuč morajo kazati spremembe.
- CT prsnega koša (vključno s patološkim izvidom) najpogosteje kaže vzorec akutne poškodbe pljuč:
 - intersticijske bolezni (organizirajoča pljučnica, eozinofilna pljučnica, preobčutljivostni pnevmonitis, lipoidna pljučnica...),
 - difuzna alveolarna krvavitev,
 - emfizematske bule (sekundarni pnevmotoraks)...
- V zdravljenju je pomembno, da se popolnoma ukine kajenje.
- Pri težkih kliničnih primerih bolnik potrebuje dodatek kisika v vdihanem zraku, sistemski glukokortikoid, mehansko ventilacijo, torakalno drenažo in vso drugo podporno zdravljenje.

Radiologic, Pathologic, Clinical, and Physiologic Findings of Electronic Cigarette or Vaping Product Use-associated Lung Injury (EVALI): Evolving Knowledge and Remaining Questions

ZDRAVA PLJUČA



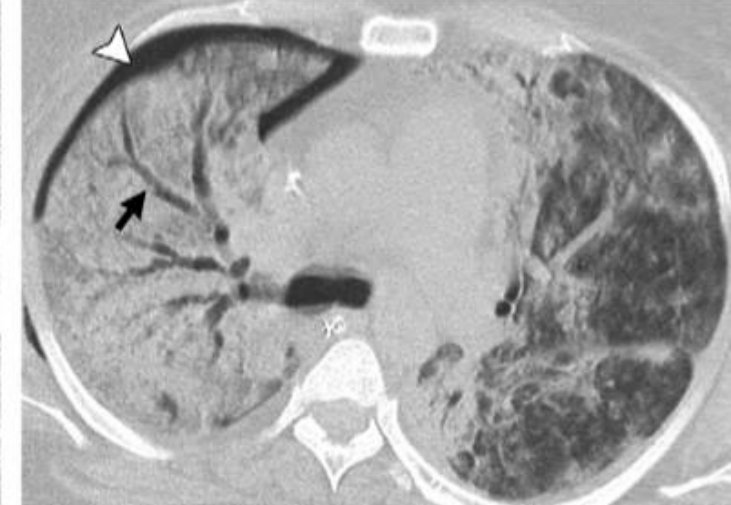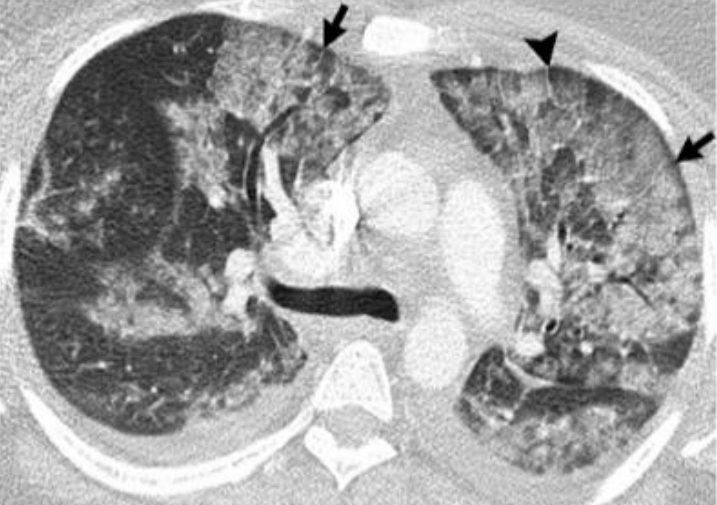Radiology 2020; 294:491-505



EMFIZEMSKE BULE
PNEVMOTORAKS

INTERSTICIJSKA
PLJUČNICA

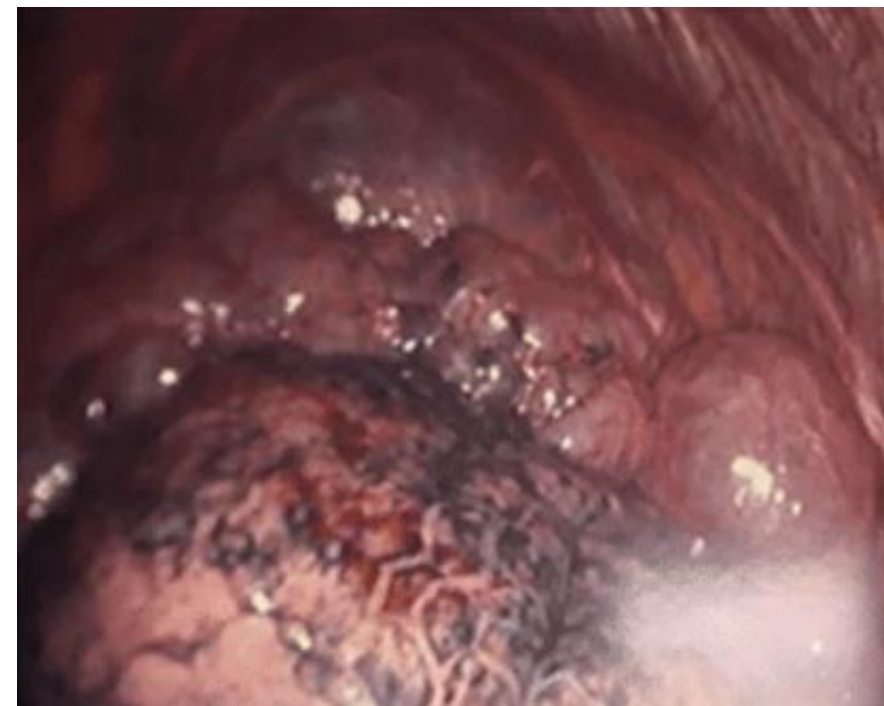
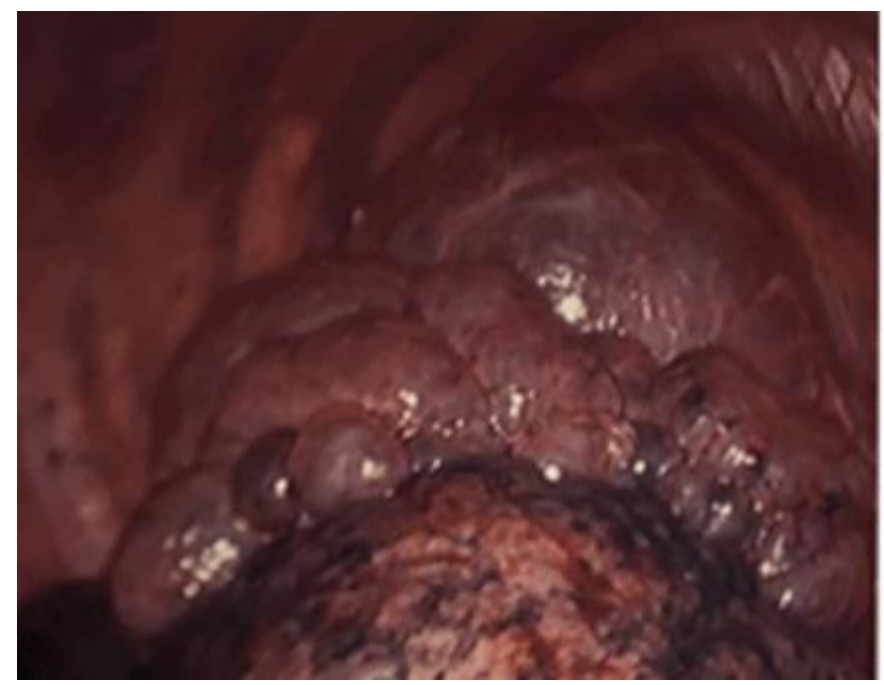
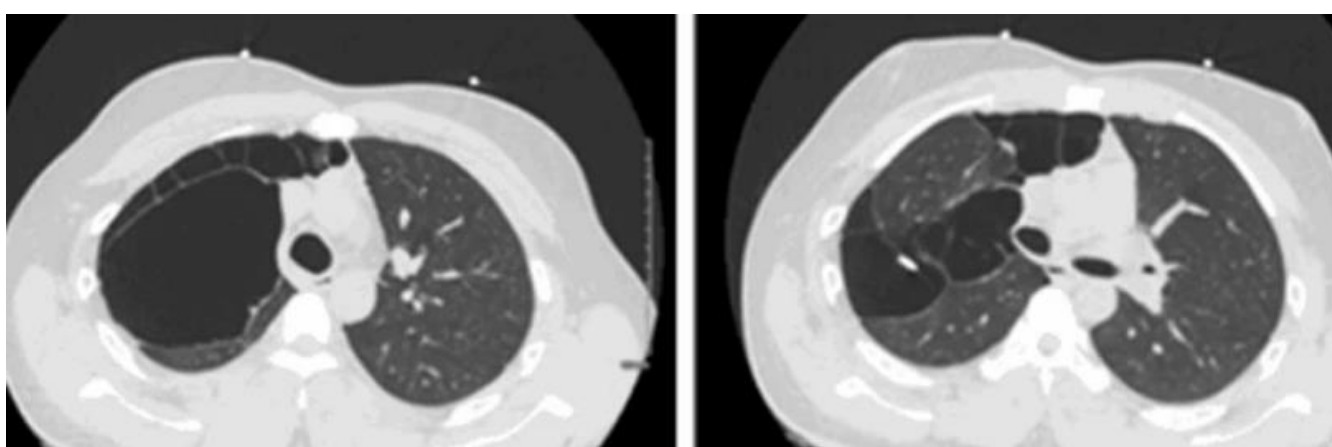
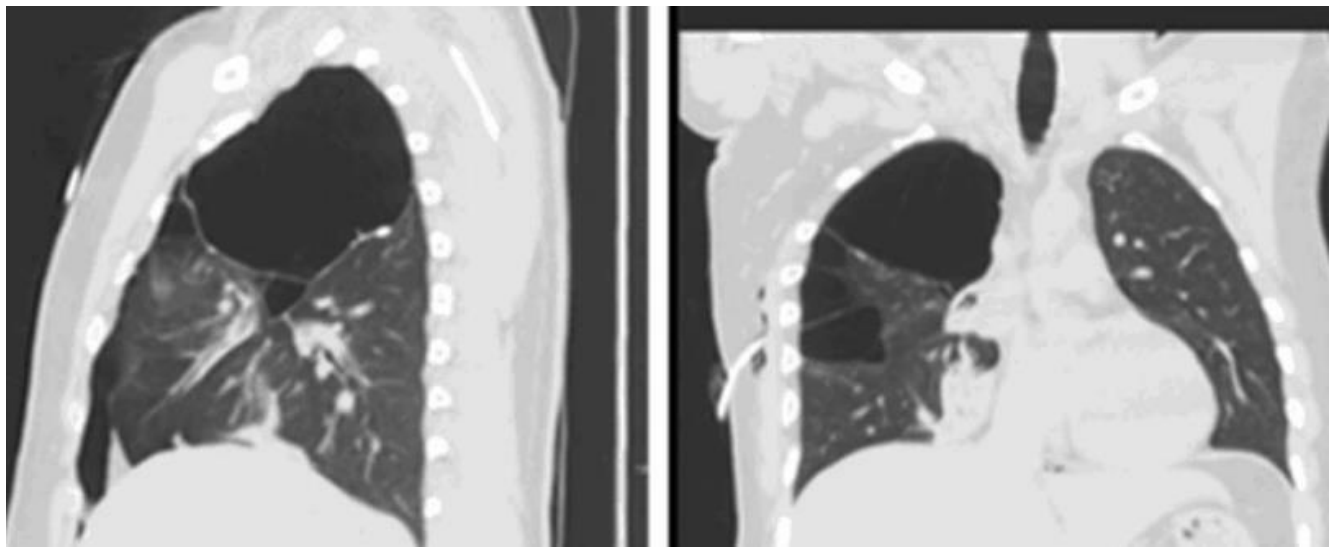
DIFUZNA
ALVEOLARNA OKVARA



The “Big Hit of Vape” That Led to a Pneumothorax

January 11, 2022

<https://www.facs.org/for-medical-professionals/news-publications/journals/case-reviews/issues/v3n4/hung-fong-vape/>



ZA ZDRAVO PRIHODNOST DIHAJMO LE ČIST ZRAK

